

Feocromocitoma e gravidez: Relato de caso e revisão atualizada

Pheochromocytoma and pregnancy: A case report and review

AutoresDavi Rettori Pardo dos Santos¹Cynthia Callegari Barbisan¹Claudio Marcellini¹Rubia Marina Vieira Rettori dos Santos^{1,2}¹ UNILUS.² UNIFESP.**RESUMO**

O feocromocitoma é um tumor da adrenal produtor de catecolaminas, sendo causa rara de hipertensão arterial na gravidez. Sua prevalência em hipertensos é de 0,2%, e em 0,002% das gestações. Acompanhamos gestante hipertensa de 24 anos, branca, tercigesta, admitida na 33ª semana com emergência hipertensiva, indicada cesárea devido a sofrimento fetal, evoluindo com edema agudo de pulmão no pós-parto imediato. Submetida à videolaparoscopia após 13 dias por dor abdominal aguda, sem achado significativo. No pós-operatório, devido à hipertensão arterial grave e refratária, suspeitou-se de feocromocitoma, confirmado por exames bioquímicos e de imagem. Realizada adrenalectomia unilateral com cura da hipertensão. A anatomia patológica e a imunohistoquímica confirmaram o diagnóstico. Concluímos que casos atípicos de hipertensão na gravidez devem ser precocemente investigados e diferenciados da pré-eclâmpsia. Apesar da baixa prevalência, o feocromocitoma na gravidez aumenta consideravelmente a morbimortalidade materno-fetal e o seu reconhecimento e tratamento precoces mudam drasticamente o seu desfecho.

Palavras-chave: feocromocitoma; gravidez; hipertensão.

ABSTRACT

Pheochromocytoma is a catecholamine-producing adrenal tumor, being a rare cause of hypertension in pregnancy. Its prevalence in hypertensive patients is 0.2%, and 0.002% of pregnancies. We follow hypertensive pregnant 24 year old on her third pregnancy, admitted to 33 weeks with hypertensive emergency cesarean section indicated by fetal distress evolving with acute pulmonary edema in the post-partum period. Indicated laparoscopy after 13 days for acute abdominal pain, with no significant finding. In the postoperative, due a severe and resistant hypertension, suspected of pheochromocytoma and confirmed by biochemical tests and imaging. Performed unilateral adrenalectomy with cure of hypertension. The pathology and immunohistochemistry confirmed the diagnosis. We conclude that atypical cases of hypertension in pregnancy should be investigated early and differentiated pre-eclampsia. Despite the low prevalence, pheochromocytoma in pregnancy increases fetal maternal morbidity and mortality and the early recognition and treatment drastically change their outcome.

Keywords: hypertension; pheochromocytoma; pregnancy.

Data de submissão: 30/01/2015.

Data de aprovação: 24/06/2015.

Correspondência para:

Rubia Marina Vieira Rettori dos Santos.

Centro Universitário Lusiada,

UNILUS, Fundação Lusiada.

Rua Oswaldo Cruz, nº 179,

Santos, SP, Brasil.

CEP: 11.045-101

E-mail: r.rettori@uol.com.br

DOI: 10.5935/0101-2800.20150078

INTRODUÇÃO

O feocromocitoma é originário das células cromafins, localizado porção medular da glândula adrenal. Esta localização representa 85% a 90% dos casos, podendo haver origem em paragânglios do simpático, denominados paragangliomas.¹ A conhecida regra dos 10 (10% são malignos, 10% são extra-adrenais, 10%

são bilaterais, 10% são familiares) tem sido atualmente desafiada.² Cerca de 24% são hereditários, e decorrem de mutações genéticas, associação com a neurofibromatose tipo1, Síndrome de Von Hippel Lindau e como parte do tipo 2 da neoplasia endócrina múltipla.^{2,3} A maioria é benigno e único e a ressecção tumoral leva à cura.

A clínica do feocromocitoma é consequência direta dos efeitos cardiovasculares, metabólicos e viscerais das catecolaminas, tendo como manifestação clínica mais comum a elevação da pressão arterial. A hipertensão arterial pode se apresentar de forma paroxística ou sustentada.² A tríade clássica consiste em cefaleia episódica, sudorese e taquicardia. Tais sintomas associados a paroxismos de hipertensão arterial tornam o diagnóstico bastante sugestivo.^{2,4} Mais frequente na vida adulta, sem predileção por gênero. Sua prevalência é de 0,05 a 0,2% dos hipertensos.¹ Reportamos o caso de uma gestante de 33ª semana de gestação com diagnóstico inicial de pré-eclâmpsia. Indicada interrupção da gestação devido a sofrimento fetal, evoluindo com emergência hipertensiva e abdome agudo no pós-parto. O feocromocitoma está presente em 0,002% das gestações, levando à mortalidade materno/fetal em até 50% dos casos. Precocemente diagnosticado e tratado, a mortalidade materna cai para menos de 5% e a fetal para menos de 15%. Em 20% dos casos, o diagnóstico não é feito durante a gestação.⁴

DESCRIÇÃO DO CASO

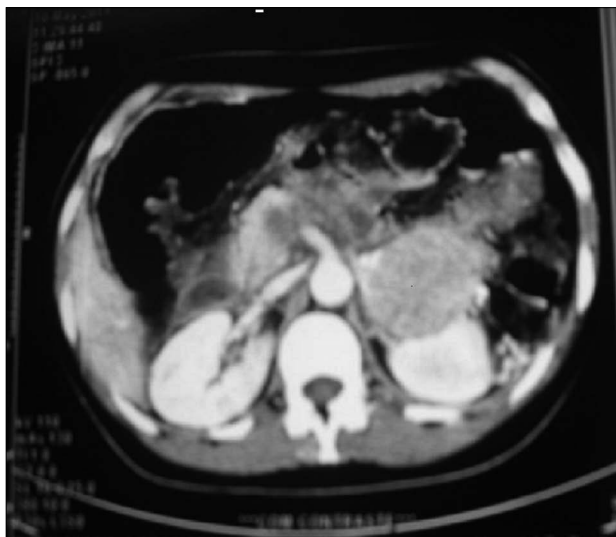
Mulher, 24 anos, branca, terceira gestação, 33ª semana, de feto único, vivo, internada com diagnóstico de pré-eclâmpsia grave, com nível pressórico de 230 x 170 mmHg. Iniciou-se terapia com Hidralazina 10 mg e Sulfato de Magnésio 40 mEq endovenosos e posteriormente Metildopa 2 gr/dia e Nefedipina retard 40 mg/dia via oral. No terceiro dia de internação, ocorreu centralização, sendo indicada cesárea por sofrimento fetal. Ela deu a luz um feto vivo, com 1.389 gramas com APGAR 4 e 8, que veio a óbito no 14º dia de vida. No primeiro pós-operatório a paciente foi transferida para UTI por emergência hipertensiva e edema agudo de pulmão, controlada com nitroprussiato de sódio endovenoso e introduzidos hidroclorotiazida 25 mg/dia, captopril 100 mg/dia e besilato de anlodipino 5 mg/dia via oral. Alta hospitalar com estas três drogas e níveis tensionais de 90 x 70 mmHg. Treze dias após a alta, a paciente foi internada com crise hipertensiva e dor abdominal aguda e difusa, tendo sido submetida a uma videolaparoscopia, sem achados significativos. Uma revisão do histórico clínico foi realizada e constatado que o aparecimento da hipertensão arterial ocorreu durante sua primeira gestação aos 17 anos, a qual evoluiu com pré-eclâmpsia e feto

natimorto. Até a segunda gestação, que ocorreu após três anos, não foi feito nenhum acompanhamento da pressão arterial, a qual transcorreu aparentemente sem intercorrências. Aos 23 anos, iniciou quadro de cefaleia holocraniana, pulsátil, sudorese profusa e palpitação, sendo diagnosticada hipertensão arterial. Aos 24 anos, iniciou a terceira gestação, a qual evoluiu com hipertensão arterial, diagnosticada como pré-eclâmpsia, e morte neonatal. No pós-parto imediato apresentou edema agudo de pulmão, e suspeita de abdome agudo. Havia história familiar positiva para hipertensão arterial. Ela negava tabagismo, etilismo e uso de drogas. No exame clínico era muito peculiar a diaforese profusa e hipertensão grave, cujos níveis de pressão sistólica variavam entre 160 e 230 e a diastólica variava entre 120 e 130 mmHg na posição supina e sistólica de 140 a 110 e diastólica de 90 a 60 mmHg na posição ortostática, caracterizando a hipotensão postural. A frequência cardíaca variava em torno de 94 a 120 batimentos por minuto. Não havia edema de face ou periférico e os pulsos radial, braquial, pedioso e tibial posterior eram palpáveis e simétricos. A fundoscopia revelou espasmo arteriolar difuso e cruzamentos arteriovenosos patológicos. Testes laboratoriais rotineiros revelaram: glicemia de jejum de 124 mg/dl, creatinina sérica de 0,78 mg/dl, potássio de 3,6 mEq/L, depuração de creatinina de 83 ml/min e proteinúria de 170 mg/24horas, sendo o hemograma, ácido úrico, colesterol total e frações, triglicérides e sedimento urinário normais. O eletrocardiograma revelou hipertrofia de ventrículo esquerdo e no ecocardiograma, o septo interventricular e parede posterior de ventrículo esquerdo mediram 16 mm, confirmando a hipertrofia. A aldosterona, calcitonina, cortisol, PTH e dopamina, adrenalina séricos e dopamina e adrenalina urinária foram normais. Já a noradrenalina urinária, bem como atividade da renina plasmática e noradrenalina sérica, estavam elevadas, sendo que esta última media cerca de 10 vezes o valor da normalidade. O valor da atividade da renina plasmática foi 55,9 ng/ml/h (valor de referência de 1,9 a 6 ng/ml/h), a noradrenalina urinária foi 339 mcg/24hs (valor de referência < 97 mcg/24hs) e a noradrenalina sérica foi 4.102,6 pg/ml (valor de referência de 114 a 352 pg/ml).

A TC de abdome revelou tumoração arredondada com 5,2x4cm com bordos livres, com captação heterogênea do radiocontraste em topografia de adrenal esquerda (Figura 1). A ressonância nuclear

magnética do abdome revelou formação expansiva delimitada caracterizada por leve hipersinal heterogêneo em T2, medindo cerca 5,6 x 4,9 cm localizada no retroperitônio na região da adrenal esquerda, sugestiva de feocromocitoma (Figura 2). A paciente teve sua pressão controlada com carvedilol 50 mg/dia, prazosin 8 mg/dia, amlodipina 10 mg/dia e captopril 75 mg/dia. Foi submetida à adrenalectomia esquerda a céu aberto (Figura 3), cujo anatomopatológico e imunohistoquímica (cromogranina A e sinaptofisina positivas) confirmaram o diagnóstico de feocromocitoma. Ocorreu cura da hipertensão após a cirurgia. Alta com pressão arterial de 130 x 80 mmHg e frequência cardíaca de 84 batimentos por minuto. Uma nova gestação e parto normal ocorreram após a cura da hipertensão.

Figura 1. Tomografia computadorizada de abdome com contraste revelando grande tumoração heterogênea em topografia de adrenal esquerda.



DISCUSSÃO

Grávidas portadoras de feocromocitoma apresentam os sintomas clássicos: hipertensão, cefaleia, diaforese e palpitações e (90%) tornam-se sintomáticas, mas nem sempre o diagnóstico é feito na gestação.¹ No presente caso, o quadro de hipertensão severa iniciou-se antes dos 30 anos, acompanhado da tríade clássica o que sugeria fortemente o diagnóstico de feocromocitoma. O diagnóstico poderia ter sido feito antes que ocorresse uma nova gestação, que poderia ter sido evitada ou adiada até o controle da hipertensão e a conclusão da investigação diagnóstica. A maioria das pacientes torna-se mais sintomática conforme

Figura 2. Ressonância nuclear magnética de abdome mostrando formação expansiva medindo 5,6 x 4,9 cm na região da haste lateral da adrenal com hipersinal em T2.

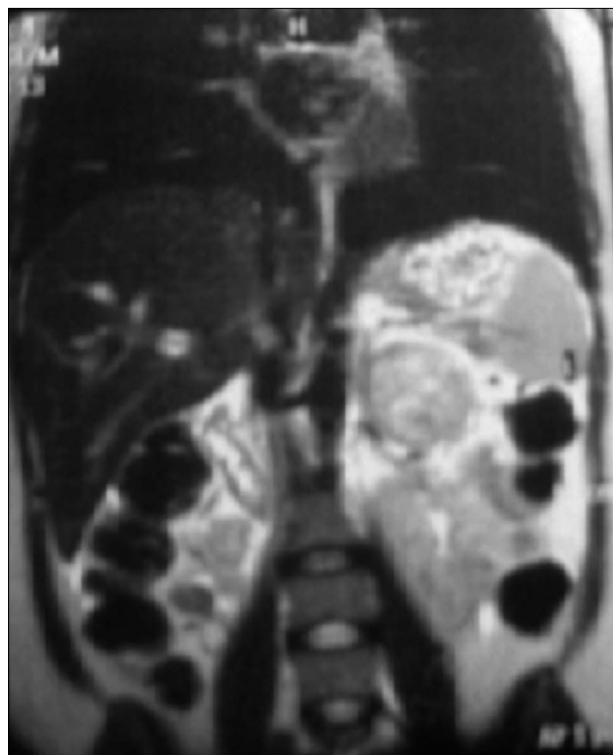
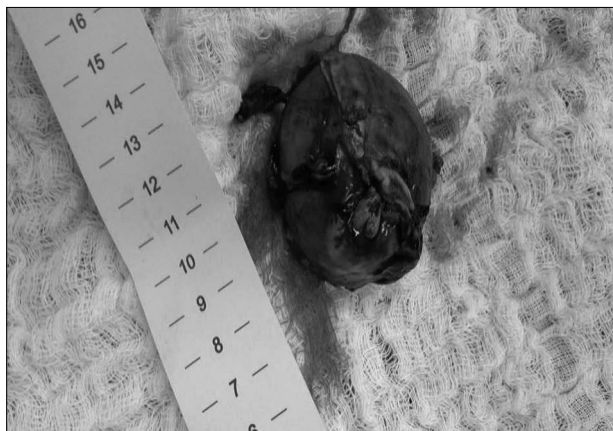

Figura 3. Peça cirúrgica de adrenalectomia à esquerda.



o desenvolvimento da gravidez.⁵ Existem outros sintomas como palidez, tontura, dispneia, poliúria pós-crise, convulsão, dor na nuca, náusea, vômitos e dor abdominal.^{5,6} É comum o paciente relatar perda de peso e obstipação intestinal. A dor abdominal aguda apresentada pela paciente no puerpério, culminando num procedimento cirúrgico, cujo resultado foi completamente negativo, pode ter sido devido a uma crise adrenérgica do feocromocitoma. Counselman *et al.*⁷ já haviam descrito um caso de feocromocitoma cuja principal queixa era a dor abdominal.

Na série de casos apresentada por Oliva *et al.*⁸ todos os seis casos foram manejados inicialmente como pré-eclâmpsia. A hipertensão arterial no feocromocitoma apresenta características paroxísticas e não possui um padrão de início, ao contrário da pré-eclâmpsia, que se inicia geralmente após as primeiras 20 semanas e sem as características paroxísticas. A proteinúria, edema e elevação do ácido úrico são incompatíveis com feocromocitoma, sendo a hipotensão ortostática um sinal clássico deste. A pesquisa de manchas café com leite, sardas ou fibromas são sinais da associação do feocromocitoma com a neurofibromatose, presente em 2% destes pacientes.^{4,8} Dentre as principais complicações encontradas, tem-se o comprometimento cardiovascular, que é caracterizado pela angina do peito e infarto agudo do miocárdio decorrentes do espasmo coronariano pelo aumento de catecolaminas, aumento da agregação plaquetária e do consumo de oxigênio.^{4,9} As arritmias cardíacas como fibrilação atrial e ventricular são causa de morte súbita nos feocromocitomas, sendo comuns durante o período anestésico, ou durante a ressecção tumoral. Pode ocorrer edema agudo de pulmão, como no caso relatado, além de insuficiência cardíaca e acidente vascular isquêmico ou hemorrágico.¹⁰ Quanto aos riscos obstétricos, se resumem à exacerbada vasoconstrição, que pode levar a descolamento prematuro da placenta e hipóxia intrauterina. O feto possui uma barreira contra essa exposição às catecolaminas, através de transportadores de noradrenalina, expressos nas células placentárias.⁴

Além do diagnóstico clínico, exames bioquímicos e de imagem são fundamentais. O feocromocitoma e paragangliomas na grande maioria produzem, estocam, metabolizam e secretam catecolaminas e seus metabólitos.² Assim, a noradrenalina é metabolizada para normetanefrina e a adrenalina para metanefrina. Ambas as metanefrinas mensuradas no sangue ou na urina têm alta sensibilidade e alto valor preditivo negativo. A alta sensibilidade deve-se à metabolização e contínua secreção de metanefrinas na circulação, independente da liberação das catecolaminas pelo tumor, que é episódica.⁴ O teste de supressão pela clonidina é usado quando há leve aumento das metanefrinas e o diagnóstico torna-se duvidoso. Devido aos seus potenciais efeitos adversos, não é utilizado em grávidas.⁴ No caso apresentado, a noradrenalina urinária e sérica estavam muito elevadas, sendo que esta última acima de dez vezes o valor de referência. A calcitonina e o PTH normais descartaram a presença de hiperparatireoidismo

primário e carcinoma medular de tireoide. A tomografia e a cintilografia com metaiodobenzilguanidina são exames muito sensíveis, porém contraindicados na gravidez. O exame de escolha é a ressonância nuclear magnética, pela alta sensibilidade, sua característica típica de um brilho intenso nas imagens em T2, além de não emitir radiação ionizante.¹⁰

O pré-operatório dos pacientes com feocromocitoma tem como objetivo tratar a hipertensão arterial, evitar paroxismos e corrigir uma eventual hipovolemia, já que a retirada do tumor acarreta a diminuição abrupta das catecolaminas e risco de hipovolemia e choque hipovolêmico.¹¹ A meta de pressão arterial nas grávidas é controversa. Segundo a VI Diretriz Brasileira de Hipertensão Arterial, não se deve prescrever anti-hipertensivo para hipertensão arterial com valores de PA < 150 x 100 mmHg associada à pré-eclâmpsia ou hipertensão crônica.¹² Pressão arterial muito baixa pode comprometer a circulação útero-placentária levando ao comprometimento do crescimento fetal.¹²

A droga tradicionalmente recomendada na literatura é a fenoxibenzamina, bloqueador alfa adrenérgico não específico (alfa1 e alfa2), não competitivo e de ação prolongada, não disponível no nosso meio.^{4,8-10} A opção é o prazosin, usado no caso apresentado, ou a doxazosina, bloqueadores adrenérgicos alfa-1 específicos, que produzem menor taquicardia, e, por ter tempo de ação mais breve, permitem ajuste mais rápido da dose e menor frequência de hipotensão no pós-operatório.^{4,9} O bloqueio beta-adrenérgico exacerba a reposta alfa adrenérgica, com consequente piora da hipertensão. Indicado para o tratamento de taquicardias ou arritmias, deve ser sempre introduzido após o bloqueador alfa-adrenérgico. Preferimos usar o carvedilol, que é um betabloqueador não cardiosseletivo, com a vantagem de ser também alfa1 bloqueador, reduzindo ainda mais a pressão arterial.¹³ Na gestação o carvedilol não é recomendado. Os inibidores do canal de cálcio são também uma opção para a gestante hipertensa, porém no feocromocitoma pode acentuar a taquicardia já presente nesta condição. Vários relatos mostram efeitos benéficos da administração intravenosa de sulfato de magnésio, sendo opção atraente para hipertensão grave na gravidez.¹⁴ Por fim, deve ser sempre manter uma dieta rica em sódio e hidratação, a fim de prevenir a hipotensão pós-operatória. A paciente do presente estudo recebeu hidratação vigorosa 24hs no pré-operatório e apesar disso apresentou importante hipotensão imediatamente após a retirada do tumor.

O melhor período para a remoção cirúrgica do tumor é nas primeiras 24 semanas de gestação ou após o parto, sendo que o segundo trimestre é o período mais seguro, devido ao risco de aborto espontâneo no primeiro trimestre.^{5,10} Nas pacientes cujo tumor é diagnosticado após 24 semanas de gestação, a paciente pode ser tratada com as mesmas drogas da preparação pré-operatória por período prolongado até que o feto seja viável, e nesses casos o tumor pode ser removido simultaneamente ou após a cesariana.

Concluindo, apesar da baixa prevalência o feocromocitoma é uma causa plenamente curável de hipertensão arterial, cujo reconhecimento e tratamento cirúrgico mudam completamente o desfecho prognóstico da gestante e seu conceito, além de mimetizar as doenças hipertensivas específicas da gravidez. Portanto, casos atípicos ou resistentes de hipertensão na gravidez ou fora desta devem ser devidamente investigados e diagnosticados, com objetivo de descartar as causas de hipertensão secundárias, para um tratamento efetivo e potencialmente curável da hipertensão arterial.

REFERÊNCIAS

1. Blake AM, Sweeney AT. Pheochromocytoma. *Oncology CME& Education Collection* [serial online] [Accessed Sep 7 2015]. Available from: <http://emedicine.medscape.com/article/124059>
2. Chen H, Sippel RS, O'Dorisio MS, Vinik AI, Lloyd RV, Pacak K; North American Neuroendocrine Tumor Society (NANETS). The North American Neuroendocrine Tumor Society consensus guideline for the diagnosis and management of neuroendocrine tumors: pheochromocytoma, paraganglioma, and medullary thyroid cancer. *Pancreas* 2010;39:775-83. PMID: 20664475 DOI:<http://dx.doi.org/10.1097/MPA.0b013e3181ebb4f0>
3. Sarathi V, Bandgar TR, Menon PS, Shah NS. Pheochromocytoma and medullary thyroid carcinoma in a pregnant multiple endocrine neoplasia-2A patient. *Gynecol Endocrinol* 2011;27:533-5. DOI: <http://dx.doi.org/10.3109/09513590.2010.507285>
4. Lenders JW. Pheochromocytoma and pregnancy: a deceptive connection. *Eur J Endocrinol* 2012;166:143-50. DOI:<http://dx.doi.org/10.1530/EJE-11-0528>
5. Juszcak K, Drewa T. Adrenergic crisis due to pheochromocytoma - practical aspects. A short review. *Cent European J Urol* 2014;67:153-5.
6. Dugas G, Fuller J, Singh S, Watson J. Pheochromocytoma and pregnancy: a case report and review of anesthetic management. *Can J Anaesth* 2004;51:134-8. DOI: <http://dx.doi.org/10.1007/BF03018772>
7. Counselman FL, Brenner CJ, Brenner DW. Adrenal pheochromocytoma presenting with persistent abdominal and flank pain. *J Emerg Med* 1991;9:241-6. DOI: [http://dx.doi.org/10.1016/0736-4679\(91\)90420-K](http://dx.doi.org/10.1016/0736-4679(91)90420-K)
8. Oliva R, Angelos P, Kaplan E, Bakris G. Pheochromocytoma in pregnancy: a case series and review. *Hypertension* 2010;55:600-6. PMID: 20083723 DOI: <http://dx.doi.org/10.1161/HYPERTENSIONAHA.109.147579>
9. Sarathi V, Lila AR, Bandgar TR, Menon PS, Shah NS. Pheochromocytoma and pregnancy: a rare but dangerous combination. *Endocr Pract* 2010;16:300-9. DOI: <http://dx.doi.org/10.4158/EP09191.RA>
10. Biggar MA, Lennard TW. Systematic review of pheochromocytoma in pregnancy. *Br J Surg* 2013;100:182-90. DOI:<http://dx.doi.org/10.1002/bjs.8976>
11. Pacak K. Preoperative management of the pheochromocytoma patient. *J Clin Endocrinol Metab* 2007;92:4069-79. DOI:<http://dx.doi.org/10.1210/jc.2007-1720>
12. Sociedade Brasileira de Cardiologia/Sociedade Brasileira de Hipertensão/Sociedade Brasileira de Nefrologia. VI Diretrizes Brasileiras de Hipertensão. *Arq Bras Cardiol* 2010;95:1-51.
13. Leonetti G, Egan CG. Use of carvedilol in hypertension: an update. *Vasc Health Risk Manag* 2012;8:307-22.
14. James MF, Cronjé L. Pheochromocytoma crisis: the use of magnesium sulfate. *Anesth Analg* 2004;99:680-6. DOI:<http://dx.doi.org/10.1213/01.ANE.0000133136.01381.52>