

Ultrassonografia urinária "Point of Care" e o seu papel no diagnóstico da obstrução urinária: um relato de caso

Point of care kidney ultrasonography and its role in the diagnosis of urinary obstruction: a case report

Autores

Ana Karine Brandão Novaes¹
Wander Barros do Carmo¹
André Avarese de Figueiredo¹
Patrícia Cheker Lopes¹
Zínia Maria Mendes Dias¹
Leandra Alves Lopes Silva¹
Marcus Gomes Bastos¹

¹ Universidade Federal de Juiz de Fora.

Data de submissão: 8/8/2016.
Data de aprovação: 30/8/2016.

Correspondência para:
Marcus Gomes Bastos.
Universidade Federal de Juiz de Fora.
Rua Ivan Soares de Oliveira, nº 234, Parque Imperial, Juiz de Fora, Minas Gerais, Brasil.
CEP: 36036-350
E-mail: marcusbastos7@gmail.com

DOI: 10.5935/0101-2800.20170038

RESUMO

Introdução: A ultrassonografia (US) é um procedimento rápido, não invasivo e seguro que possibilita ao nefrologista obter informação vital à beira do leito, assim como permite guiar os procedimentos necessários à prática nefrológica. **Relato do caso:** Paciente masculino, idoso, com hipertensão arterial, *diabetes mellitus* e doença renal crônica apresenta-se com abaulamento infraumbilical que a *Point of Care US* (POCUS), realizada pelo nefrologista, mostrou ser um quadro de retenção urinária acompanhado de divertículo vesical. Adicionalmente, a POCUS possibilitou ao nefrologista diagnosticar hidronefrose bilateral, preservação da diferenciação córtico-medular e da ecotextura do rim direito, retenção urinária pós-miccional, correto posicionamento do cateter vesical pós-drenagem e acompanhar funcionalmente e morfológicamente as alterações do trato urinário após a correção da obstrução infravesical. **Conclusão:** A avaliação do trato urinário na ótica da POCUS eleva a prática nefrológica a um patamar mais alto, ao possibilitar a ampliação de informações clínicas imediatas e à beira do leito, proporcionar maior rapidez na resolução dos casos e permitir o monitoramento do tratamento instituído.

Palavras-chave: *diabetes mellitus*; divertículo; hidronefrose; hipertensão; insuficiência renal crônica; ultrassonografia.

ABSTRACT

Introduction: Ultrasonography (US) is a rapid, non-invasive and safe procedure that allows the nephrologist to obtain vital information to the bedside, as well as allows to guide the procedures for nephrology practice. **Case report:** Male patient, elderly with hypertension, *diabetes mellitus* and chronic kidney disease presents with infraumbilical protrusion that the Point of Care US (POCUS), performed by the nephrologist, proved to be a large bladder with a diverticulum. In addition, the US enabled the nephrologist to diagnose bilateral hydronephrosis, preservation of the cortico-medullary differentiation and echotexture of the right kidney, post-voiding urinary retention, urinary catheter placement and functional and morphological monitoring of the urinary tract after surgical correction of the infravesical obstruction. **Conclusion:** POCUS assessment of the renal tract may become the new standard of care among nephrologists by enabling the expansion of clinical information in a timely fashion, allowing faster resolution of cases and permitting the monitoring of the treatment done.

Keywords: *diabetes mellitus*; diverticulum; hydronephrosis; hypertension; renal insufficiency, chronic; ultrasonography.

INTRODUÇÃO

O uso da ultrassonografia (US) na prática clínica, na ótica da *Point of Care US* (POCUS), ou seja, como extensão do exame físico e utilizada para guiar procedimentos, tem aumentado consideravelmente nos últimos anos, conquistando cada vez mais espaço entre

as comunidades médica e acadêmica.¹ A qualidade cada vez melhor das imagens ultrassonográficas, juntamente com diminuição do tamanho dos aparelhos de ultrassom e, conseqüentemente, maior portabilidade, têm permitido o uso da POCUS em diferentes cenários por médicos não radiologistas, particularmente aqueles

que atuam na ponta do serviço de saúde, como, por exemplo, nas unidades de emergência e tratamento intensivo.²⁻⁵

O exame físico tradicional não possibilita "enxergar" sob a pele do paciente, o que, tradicionalmente, pode ser obtido com técnicas de imagens como a radiografia convencional, a tomografia computadorizada, a ressonância magnética, a cintilografia radioisotópica e a ultrassonografia. Entre os métodos de imagem, a US tem ganhado grande aceitação e utilização, principalmente por não utilizar radiação ionizante, permitir estudos dinâmicos, não ser invasiva, assim como permitir a orientação de procedimentos, tornando-a um método com enorme potencialidade de ser incorporado à prática clínica diária, como extensão do exame físico.^{6,7}

O relato de caso a seguir refere-se a um paciente de 70 anos com hipertensão arterial, *diabetes mellitus* tipo 2, doença renal crônica e abaulamento infraumbilical assintomático, e ilustra o valor da POCUS no processo diagnóstico, manejo e acompanhamento do tratamento do paciente.

RELATO DO CASO

A.D.G., 70 anos, sexo masculino, negro, natural e residente em Juiz de Fora, MG. Apresentava diagnóstico prévio confirmado de hipertensão arterial sistêmica, *diabetes mellitus* tipo 2 e doença renal crônica em acompanhamento ambulatorial em nossa Instituição.

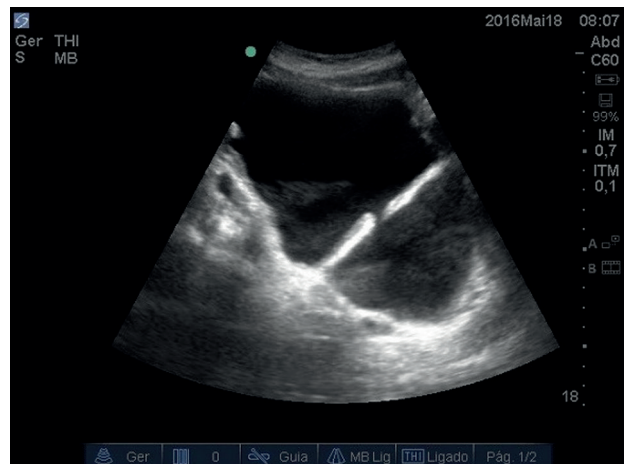
Em abril de 2016, durante visita médica para avaliação de inclusão em protocolo de pesquisa clínica, foi observado abaulamento em região hipogástrica à inspeção, que se mostrou palpável e indolor (Figura 1). À POCUS de rins e vias urinárias, observou-se extensa distensão vesical, com volume estimado de aproximadamente 1,8 litro e grande divertículo vesical (Figura 2). Adicionalmente, havia hidronefrose bilateral, com rim direito com córtex preservada e rim esquerdo diminuído de tamanho (Figura 3). O paciente relatou que, quando jovem, sofrera queda que resultou em "comprometimento" do rim esquerdo, segundo o médico que o atendeu na época.

Em seguida, o paciente foi avaliado em conjunto com o serviço de urologia, quando foi repetida a POCUS pelos médicos assistentes. Naquele momento, foi levantada a hipótese diagnóstica de obstrução infravesical de longa data. O valor do teste antígeno

Figura 1. Abaulamento infraumbilical assintomático.

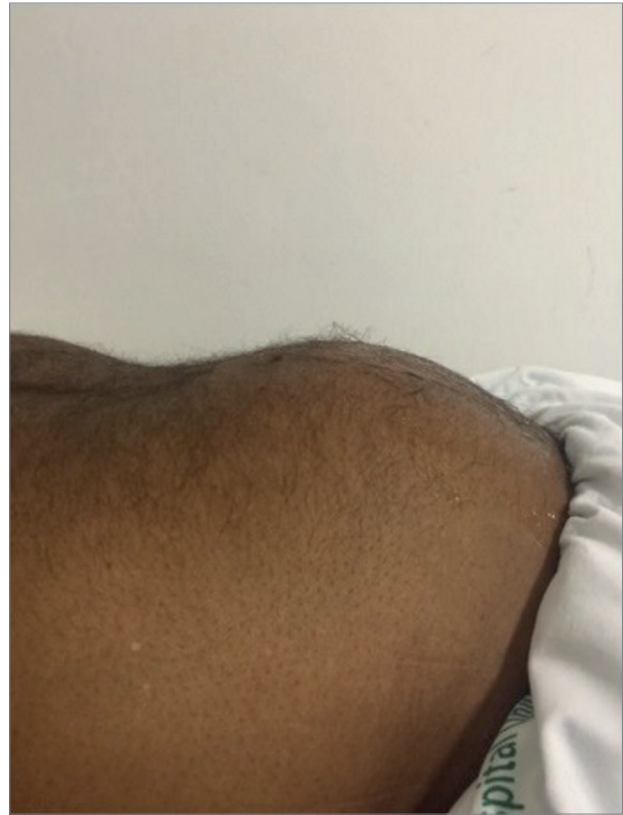

Figura 2. Ultrassonografia da bexiga evidenciando volume acentuado e grande divertículo vesical.



prostático específico total foi normal, o exame digital mostrou próstata de tamanho normal (cerca de 20 g e ausência de nódulos), e no cateterismo vesical de demora foram drenados dois litros de urina. A repetição da POCUS, após a drenagem vesical, permitiu confirmar o correto posicionamento do cateter de Foley, bexiga de parede espessada e diminuição do volume de urina no interior do divertículo (Figura 4).

Figura 3. A - Rim direito hidronefrótico e com preservação da espessura do parênquima. B - Rim esquerdo hidronefrótico e diminuído de tamanho.

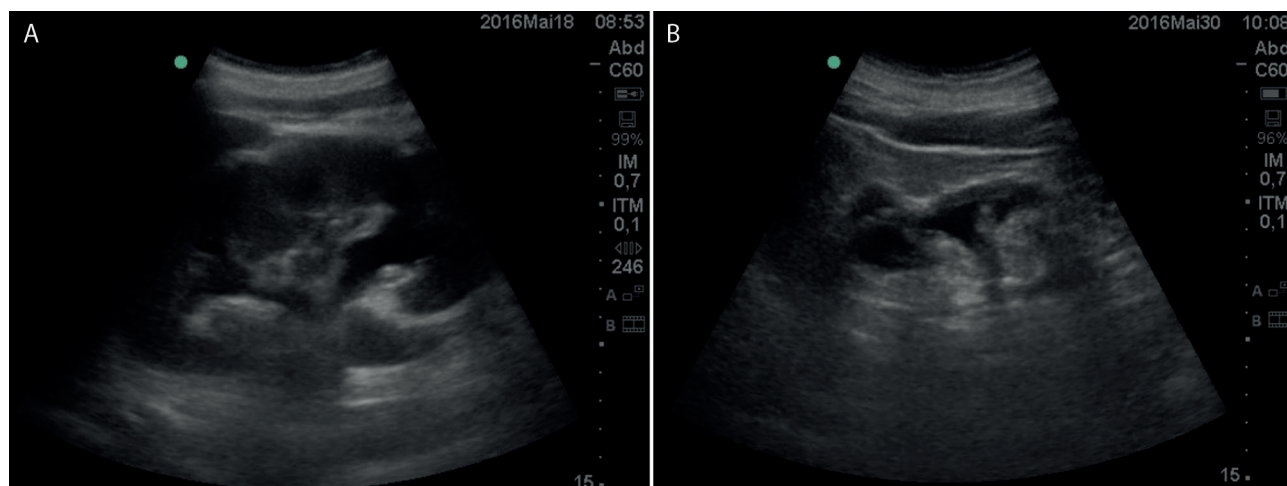
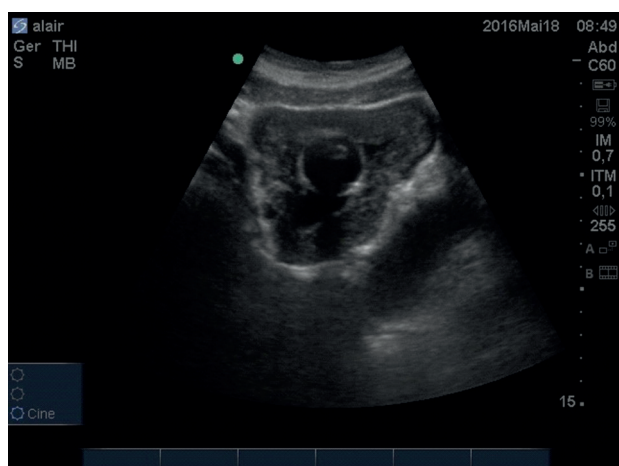


Figura 4. Cateter de Foley intravesical.



Após 10 dias do cateterismo vesical, o paciente apresentava-se assintomático, mas na cultura de urina pré-operatória cresceu *Staphylococcus aureus*, a qual foi tratada com ciprofloxacina. Na cirurgia (Ressecção transuretral de próstata), foi diagnosticada esclerose primária do colo vesical.

Após uma semana da realização do procedimento cirúrgico, em nova avaliação com POCUS pelo nefrologista, o paciente apresentava volume vesical antes da micção de 189 mL e de 100 mL, após a micção. Observou-se permanência do espessamento da parede da vesical, presença do divertículo de bexiga e ausência de hidronefrose bilateralmente. O paciente cursou com melhora da função renal (taxa de filtração glomerular estimada antes e após a cirurgia foi de 20 mL/min/1,73 m² e 25 mL/min/1,73 m², respectivamente).

DISCUSSÃO

O interesse pelo uso da US por médicos não radiologistas tem aumentado de maneira importante nos últimos anos, e, hoje, é empregada em quase todas as especialidades médicas.^{1,8} Na Nefrologia e na Urologia, a ultrassonografia focada ou POCUS é utilizada principalmente na avaliação de quadros suspeitos de hidronefrose e obstrução urinária (volume pré e pós-miccional).^{1,9,10}

O caso relatado exemplifica estas indicações, mas também a rapidez da solução do problema do paciente decorrente da realização da POCUS pelo médico assistente. No exame físico, ao suspeitar de distensão vesical, o nefrologista realizou a POCUS, o que lhe possibilitou confirmar imediatamente o seu diagnóstico e, adicionalmente, identificar um grande divertículo de bexiga, hidronefrose bilateral, boa preservação da diferenciação córtico-medular e da ecotextura do rim direito e rim esquerdo diminuído em tamanho.

Ademais, a repetição da US, após o cateterismo vesical, propiciou verificar o posicionamento correto do cateter, bem como constatar o aumento da espessura da parede da bexiga, compatível com quadro de obstrução urinária de longa data decorrente de esclerose primária do colo vesical, como observado à cirurgia. Finalmente, a POCUS realizada pelo nefrologista após a cirurgia permitiu constatar a evolução da uropatia obstrutiva infravesical após a correção cirúrgica.

Até o momento, o treinamento de nefrologistas em US ainda é muito restrito e possivelmente decorre da pouca disponibilidade e custo das máquinas de ultrassom e, talvez e mais importante, da pouca experiência e desinteresse de preceptores dos programas de residência em nefrologia. Contudo, o lançamento recente de aplicativos que permitem a realização de US utilizando "smartphones" e a possibilidade do desenvolvimento de competências na obtenção de imagens e a realização de procedimentos nefrológicos após curto período de treinamento em US¹¹ apontam para o uso disseminado e a curto prazo da POCUS na Nefrologia.

CONCLUSÃO

Em conclusão, o caso relatado ilustra a importância da inserção da US focada no exame físico e demonstra como a POCUS aumenta a especificidade diagnóstica, amplia o conhecimento sobre a condição do paciente, acelera o processo diagnóstico e auxilia a monitorar os efeitos do tratamento instituído. Por ser um método não invasivo e que não utiliza radiação ionizante, sugerimos a utilização da POCUS como extensão do exame físico também pelo nefrologista, particularmente quando diante de pacientes idosos do sexo masculino com quadro de disfunção renal, por ser a uropatia obstrutiva infravesical uma causa importante e reversível de retenção nitrogenada.

REFERÊNCIAS

1. Moore CL, Copel JA. Point-of-care ultrasonography. *N Engl J Med* 2011;364:749-57. PMID: 21345104 DOI: <http://dx.doi.org/10.1056/NEJMra0909487>
2. Sporea I. Point of care or clinical ultrasound? *Med Ultrason* 2012;14:3-4.
3. Zieleskiewicz L, Muller L, Lakhal K, Meresse Z, Arbelot C, Bertrand PM, et al.; CAR'Echo and AzuRea Collaborative Networks. Point-of-care ultrasound in intensive care units: assessment of 1073 procedures in a multicentric, prospective, observational study. *Intensive Care Med* 2015;41:1638-47. DOI: <http://dx.doi.org/10.1007/s00134-015-3952-5>
4. Adhikari S, Amiri R, Stolz L, O'Brien K, Gross A, Jones T, et al. Implementation of a novel point-of-care ultrasound billing and reimbursement program: fiscal impact. *Am J Emerg Med* 2014;32:592-95. DOI: <http://dx.doi.org/10.1016/j.ajem.2014.02.051>
5. Mesterházi A, Barta M, Zubek L. Evaluation of the diagnostic value of bedside ultrasonography in the emergency care. *Orv Hetil* 2016;157:569-74.
6. Geria RN, Raio CC, Tayal V. Point-of-care ultrasound: not a stethoscope-a separate clinical entity. *J Ultrasound Med* 2015;34:172-3. DOI: <http://dx.doi.org/10.7863/ultra.34.1.172>
7. Morris AE. Point-of-care ultrasound: seeing the future. *Curr Probl Diagn Radiol* 2015;44:3-7. PMID: 25064491 DOI: <http://dx.doi.org/10.1067/j.cpradiol.2014.05.012>
8. Barbosa MM, Nunes MC. The potential of point-of-care ultrasound by non-experts to improve diagnosis and patient care. *Heart* 2016;102:3-4. DOI: <http://dx.doi.org/10.1136/heartjnl-2015-308802>
9. Roupert M, Chartier-Kastler E, Hopirtean V, Barret E, Haertig A, Richard F. Use in daily urological practice of an ultrasound device for measuring bladder volume. *Presse Med* 2003;32:776-80.
10. Alagiakrishnan K, Valpreda M. Ultrasound bladder scanner presents falsely elevated postvoid residual volumes. *Can Fam Physician* 2009;55:163-4. PMID: 19221075
11. Nunes AA, Pazeli Júnior JM, Rodrigues AT, Tollendal AL, Ezequiel Oda S, Colugnati FA, et al. Development of skills to utilize point-of-care ultrasonography in nephrology practice. *J Bras Nefrol* 2016;38:209-14. DOI: <http://dx.doi.org/10.5935/0101-2800.20160030>